Stabilizácia SM DMT liečbou po hyperakútnom nástupe ochorenia

MUDr. Andrea Cimprichová

Neurologické oddelenie FN Trenčín

Úvod

34-ročný pacient s anamnézou tinitu koncom roka 2017, na MRI mozgu len drobné, nešpecifické ložiská demyelinizácie typu lakún parietálne a okcipitálne periventrikulárne vpravo, pravdepodobne vaskulárnej genézy, inak negatívny nález.

Popis kazuistiky

2. 11. 2019 – Akútna hospitalizácia na spádovom okresnom neurologickom oddelení pre náhle vzniknutú slabosť dolných končatín a parestézie ľavých končatín vo večerných hodinách. MRI mozgu preukázalo 7 ložísk 4,5 mm hyperintenzívneho charakteru v T2-obraze v bielej hmote frontálne a parietálne bilaterálne s distribúciou subkortikálne. MRI krčnej miechy ukázalo 4 aktívne gadolíniom sa sýtiace ložiská v úrovni stavcov C2, C5, C6, C7. V likvore bola dokázaná oligoklonálna skladba Ig, bunkových elementov bolo 65. Vyšetrenia likvoru nepreukázali neuroboreliózu, ev. infekciu neurotropnými vírusmi. Pacient bol liečený 4 g metylprednizolónu a pre závažnosť klinického nálezu pokračoval v dávke 96 mg metylprednizolónu. Klinicky sa stav výrazne zlepšil, EDSS hodnotené 1.5. Pacientovi bola po 10-dňovej hospitalizácii odporúčaná konzultácia v našej ambulancii SM na zváženie imunomodulačnej liečby.

23. 12. 2019 – Pacient prichádza na naše pracovisko po vyššie spomínanom ataku s výrazným zhoršením stavu. Pacient je na vozíku, postoj o širokej báze s pomocou, neschopný chôdze, motorický deficit jemných pohybov ľavej ruky, v Mingazzini polohe bol pokles ľavej dolnej končatiny, reflektologická prevaha vľavo, pozitívny príznak Babinského. Prítomná bola aj taktilná hemihypestézia vľavo, dystaxia viac vľavo, EDSS hodnotené ako 6.0.

Urgentne bolo doplnené nové MRI mozgu, v porovnaní s MRI z iného pracoviska vykázalo jednu novú léziu supratentoriálne s ľahkým gadolíniovým sýtením, avšak dominujúci bol úplne nový nález infratentoriálne, početné lézie hypersignálne T2 a FLAIR v regiónoch pons, medula oblongata, už aj postkontrastne gadolíniovo sa sýtiace. Tiež nález MRI na krčnej mieche s miernou progresiou počtu a veľkosti ložísk oproti predchádzajúcemu vyšetreniu, počet presahoval 10, postkontrastne sa viaceré sýtili.

U pacienta bolo doplnené EMG vyšetrenie ktoré vykazovalo len predĺžené H reflexy m. soleus bilaterálne. Infektologické konzílium dodatočne prehodnotilo výsledky so záverom, že stav nevyžaduje infektologickú liečbu. Protilátky proti aquaporin-4 a anti MOG boli negatívne.

Pacienta sme vzhľadom na závažnosť klinického nálezu a progresiu EDSS vyhodnotili ako skorý relaps ochorenia SM a preliečili 5 g metylprednizolónu (uvažovali sme aj o IVIG)-napriek krátkemu časovému faktoru od 1. dávky. Klinický nález sa výrazne zlepšil, pacient bol schopný chodiť sám v G-aparáte. Pokračovali sme v perorálnej liečbe kortikoidmi – prednizón 100 mg s postupným znižovaním v protrahovanom režime.

Diskusia

Klinicky sa pacient ďalej zlepšoval, bol schopný v priebehu 14 dní prejsť bez opory krátku vzdialenosť. Po mesiaci od prepustenia bola nasadená imunomodulačná liečba teriflunomidom 1x denne s dobrou toleranciou. Postupne bola dávka prednizónu znižovaná, po 3 mesiacoch vysadený kompletne. Pacient je toho času samostatne dobre mobilný, prakticky až s úpravou chôdze a motorického deficitu končatín, ešte pretrvávajú parestézie končatín, EDSS 2.0.

*Obrázky 1 – 4: Výsledky MRI vyšetrenia pacienta v priebehu liečby**

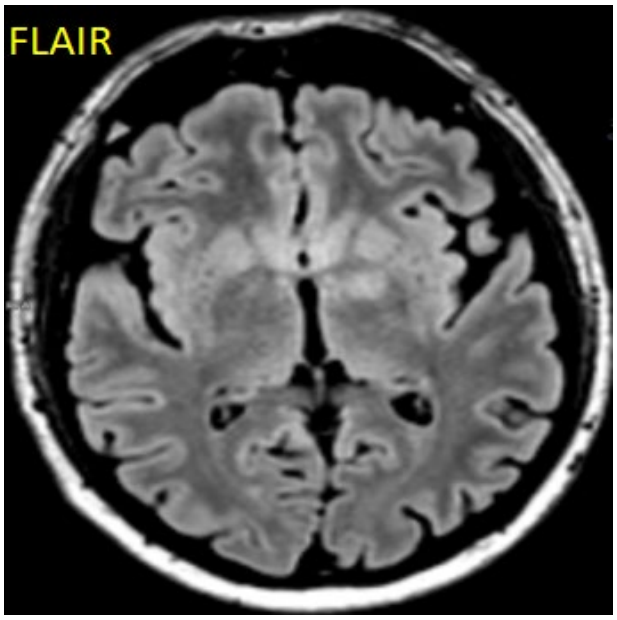

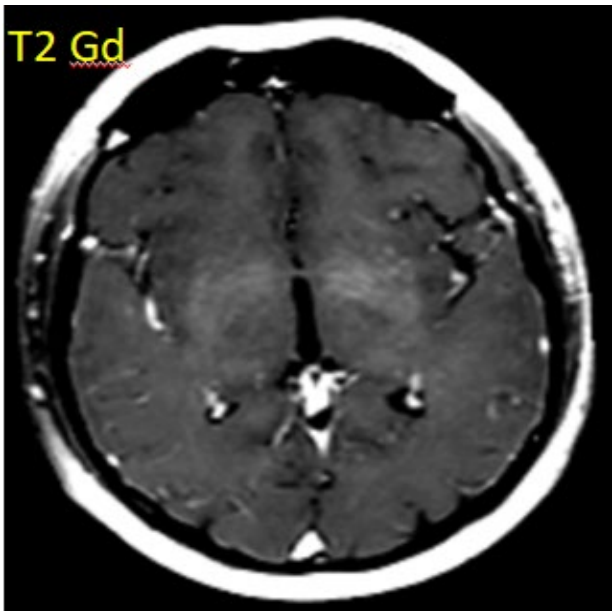

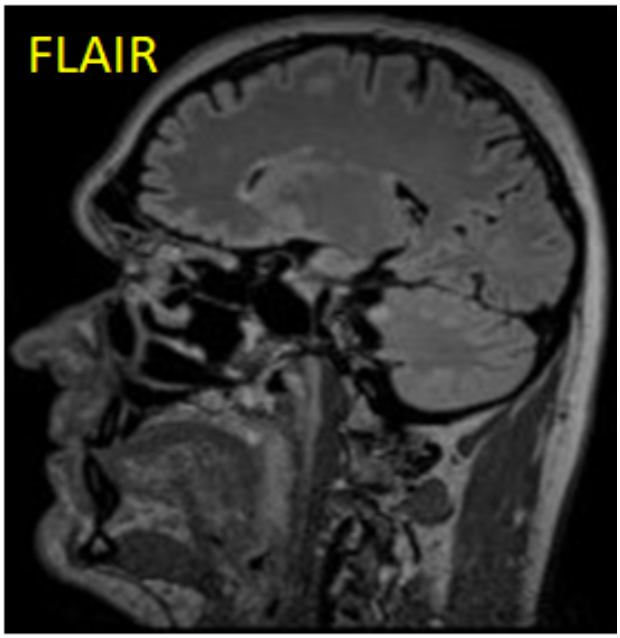

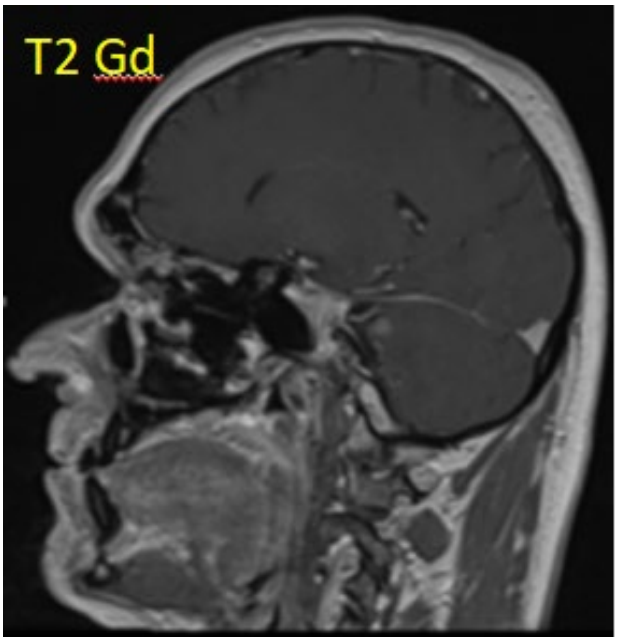

Záver

Stav je aj po viacročnom sledovaní na monoterapii teriflunomidom dobre stabilizovaný, MRI nález mozgu a krčnej miechy opakovane bez nových lézií a gadolíniovej aktivity, časť ložísk vo veľkostnej regresii.

Literatúra u autorky

** Obrazová príloha vyšetrenia MRI uverejnená so súhlasom Futurum Trenčín s. r. o.*

Kazuistika je prípadom z reálnej klinickej praxe. Odpoveď na liečbu sa môže u konkrétneho pacienta odlišovať.